

# การศึกษากายวิภาคของ Hippocampus และเส้นทางติดต่อ ของสมองกระบือปลัก

## A Macroscopic Study of Hippocampus and Fiber Connection of the Brain of Swamp Buffalo

มาลีวรรณ เหลี่ยมศิริเจริญ<sup>1</sup> บรรณารักษ์ แก้วจรูญ<sup>2</sup> อภินันท์ สุประเสริฐ<sup>1</sup>  
เสรี กุญแจนาค<sup>1</sup> และ อภันตรี ดั่งเงิน<sup>1</sup>

Maleewan Liumsiricharoen<sup>1</sup> Bunnaruk Keowcharoon<sup>2</sup> Apinun Suprasert<sup>1</sup>  
Seri Koonjaenak<sup>1</sup> and Apuntree Doungern<sup>1</sup>

---

### Abstract

Normal brains of the swamp buffalo were obtained from slaughter house. The macroscopic study of hippocampus was performed on 10% formalin fix brain in a horizontal section which lateral ventricle was opened up from above and also by blunt dissection to demonstrate the fiber connection from hippocampus to mammillary body. Coronal brain section with Luxol fast blue stain was demonstrated fiber connection in deep structure of the brain. Hippocampus of the swamp buffalo mentioned above was the same anatomical pattern as in horse, cattle and dog. It is situated in the caudal part of lateral ventricle, curves over dorsal part of thalamus and occupies inferior horn, posterior horn and body of lateral ventricle. Alveus, fimbria, parts of fornix, fornical commissure and mammillothalamic tract are also demonstrated in blunt dissection brain and coronal brain section. It is obviously showed that brain with dilated lateral ventricle shows small size hippocampus which occupies only in inferior horn of lateral ventricle. Fimbria and fornix curve over thalamus.

**Key words** : Hippocampus, Buffalo's brain

---

<sup>1</sup> ภาควิชากายวิภาคศาสตร์ คณะสัตวแพทยศาสตร์ มหาวิทยาลัยเกษตรศาสตร์ กรุงเทพฯ 10900

Department of Anatomy, Faculty of Veterinary Medicine, Kasetsart University Bangkok 10900 Thailand

<sup>2</sup> คณะเกษตรศาสตร์บางพระ สถาบันเทคโนโลยีราชมงคล ชลบุรี 20210

Faculty of Agricultural Bangpra, Rajamangara Institute of Technology, Chonburi 20210

## บทคัดย่อ

นำสมองกระป๋องจากโรงฆ่าสัตว์มาดองในน้ำยา formalin 10% และนำมาศึกษากายวิภาคของ hippocampus โดยการตัดตามระนาบ horizontal ซ้ำแหวะเปิด lateral ventricle จากด้านบนของสมอง ร่วมกับการชำแหวะสมองด้วยวิธี blunt dissection เพื่อแสดงเส้นทางติดต่อจาก hippocampus ไป mammillary body ส่วนการศึกษาเส้นทางติดต่อที่อยู่ชั้นลึก ศึกษาจากแผ่นสมองตัดตามระนาบ coronal และย้อมสี luxol fast blue พบว่า hippocampus ของสมองกระป๋องปลั๊กมีลักษณะกายวิภาคเหมือน hippocampus ของม้า โคและสุนัข อยู่ในบริเวณด้านหลัง ของ lateral ventricle ครอบคลุมพื้นที่ inferior horn posterior horn และส่วน body โดยโค้งและโอบขึ้นมาคลุมส่วนบนของ thalamus ส่วน alveus, fimbria ส่วนต่างๆของ fornix, fornical commissure และ mammillothalamic tract สามารถแสดงในสมองที่ชำแหวะโดยวิธี blunt dissection และแผ่นสมองที่ย้อมสี luxol fast blue ส่วนสมองกระป๋องที่มี lateral ventricle ขยายใหญ่ hippocampus จะมีขนาดเล็กและอยู่เฉพาะบริเวณ inferior horn ของ lateral ventricle โดยมีส่วนของ fimbria และ fornix โค้งเหนือ thalamus

## คำนำ

Hippocampus เป็นสมองส่วน archipallium ซึ่งเป็นสมองส่วนเก่าในวิวัฒนาการ ที่เกี่ยวข้องกับ การเรียนรู้ ความจำ อารมณ์ และเกี่ยวข้องกับ ระบบประสาทอัตโนมัติ (Carpenter, 1991) นอกจากนี้ยังเกี่ยวข้องกับสติปัญญาในสัตว์ชั้นต่ำ ได้มีการศึกษา hippocampus และเส้นทางติดต่อของ hippocampus กับสมองส่วนอื่น ๆ และศึกษาอาการที่เกิดขึ้นจากการผิดปกติของ hippocampus ในคนและสัตว์ พบว่าการทำลาย hippocampus ในคนจะสูญเสียการเรียนรู้และความจำใหม่ๆ การทำลาย hippocampus ในแมว จะทำให้แมวมีอาการดุร้าย (King, 1987) Jarrard 1993 พบว่าการทำลาย hippocampus และบางส่วนของ hippocampal formation จะทำให้การเรียนรู้ และความจำในหนูเสียไป จำนวนและความหนาแน่นของ cell ประสาทใน hippocampus จะลดลงใน

ลูกหนูหลังคลอดที่ได้รับไอของ ethyl alcohol ที่มี ความเข้มข้นสูง (Miki *et al.*, 2000) แม้จะมีการ ศึกษากายวิภาคของสมองและ hippocampus ใน สัตว์ชนิดอื่นๆมาแล้วเช่น ม้า, วัว (Getty, 1975 และ Nickel *et al.*, 1992) สุนัข (Evans, 1993) แต่การศึกษา สมองกระป๋องซึ่งเป็นสัตว์เคี้ยวเอื้องขนาดใหญ่มี น้อยมาก เช่นการศึกษา สมองและเส้นทางติดต่อ ของ white matter ในกระป๋องปลั๊กไทย (มาสิวรรณ และคณะ 1999) การศึกษาลักษณะภายนอกของ สมอง และ cell ประสาทใน inferior olivary nucleus ของ Bison (Harper และ Maser, 1975 และ Szteyn, 1988) การศึกษาลักษณะลอนของ cerebral cortex และการศึกษา cell ประสาทใน lateral geniculate body ของ Indian buffalo (Ommer *et al.*, 1971, Tewari และ Rao, 1977) แต่การศึกษากายวิภาคของ hippocampus และการชำแหวะแสดงเส้นทาง ติดต่อของสมองกระป๋อง โดยเฉพาะกระป๋องปลั๊กที่ จัดเป็นสัตว์เศรษฐกิจที่สำคัญของประเทศไทย ทั้ง

ในการใช้แรงงานและให้เนื้อเยื่อไม่มีผู้ศึกษามาก่อน จุดประสงค์ของการศึกษาในครั้งนี้จึงเป็นการศึกษาลักษณะกายวิภาคของสมองส่วน hippocampus และเส้นทางติดต่อกับสมองส่วนอื่นในลักษณะ 3 มิติ ที่เห็นได้ด้วยตาเปล่า จากการชำแหละสมองทั้งลูกและตัดสมองตามระนาบ coronal และย้อมสี เพื่อแสดงตำแหน่งของเส้นทางติดต่อที่อยู่ลึกลงไปใ้เนื้อสมอง การศึกษาในครั้งนี้ จะนำไปใช้เป็นแบบแผนในการศึกษา สมองส่วนอื่น ๆ ของกระบือ และสัตว์ชนิดอื่น ๆ ต่อไป

## อุปกรณ์และวิธีการ

นำหัวกระบือจากโรงฆ่าสัตว์ ไม่จำกัดเพศ และอายุ เปิดหัวกะโหลกเพื่อนำสมองออกจากกะโหลกโดยเอาแผ่นกะโหลกออก ตัด dura mater, falx cerebri และ tentorial cerebelli จากนั้นตัดเส้นประสาท ตัดเส้นเลือด internal carotid artery ตรงตำแหน่งที่เข้าและออกจากฐานกะโหลก ตัด diaphragma sellae เพื่อให้ต่อมใต้สมองยังติดอยู่กับสมองขณะยกสมองจากฐานกะโหลก นำสมองทั้งหมดลงในน้ำยา formalin 10% นานประมาณ 2 เดือน

แบ่งสมองเป็น 2 กลุ่ม

1. สมองชุดที่ 1 จำนวน 7 ลูก นำมาเลาะเส้นเลือด เยื่อหุ้ม arachnoid mater และชำแหละสมองเปิดเข้าตำแหน่งของ lateral ventricle ตาม horizontal plane จากตอนบนของสมองจนถึงระดับ lateral ventricle ซึ่งจะพบ caudate nucleus อยู่ทางด้านหน้าและ hippocampus อยู่ทางด้านหลังของ lateral ventricle จากนั้นชำแหละสมองด้วยวิธี blunt dissection (Komaromy, 1966 และ Montemurro

และ Bruni, 1981) เพื่อแสดงตำแหน่งของ hippocampus ที่ต่อเนื่องไปใน inferior horn ของ lateral ventricle และเส้นทางติดต่อกับที่เห็นด้วยตาเปล่า จากภายนอกในลักษณะเส้นทาง 3 มิติ โดยสังเกตความแตกต่างระหว่าง white matter และ gray matter

2. สมองชุดที่ 2 จำนวน 1 ลูก ตัดตาม coronal plane หนาประมาณ 4-6 มิลลิเมตร ด้วยเครื่องสไลด์แอสเม นำสมองทุกชิ้นไปย้อมสี luxol fast blue MBS ด้วยวิธีของ Dziabis, 1958 ส่วนของ white matter จะติดสีน้ำเงิน ส่วน gray matter ติดจาง เพื่อแสดงส่วนประกอบของ white matter และ gray matter ของ hippocampus และเส้นทางที่ติดต่อกับสมองส่วนอื่น ๆ ที่อยู่ลึกลงไปจากผิวของสมองในระนาบต่าง ๆ

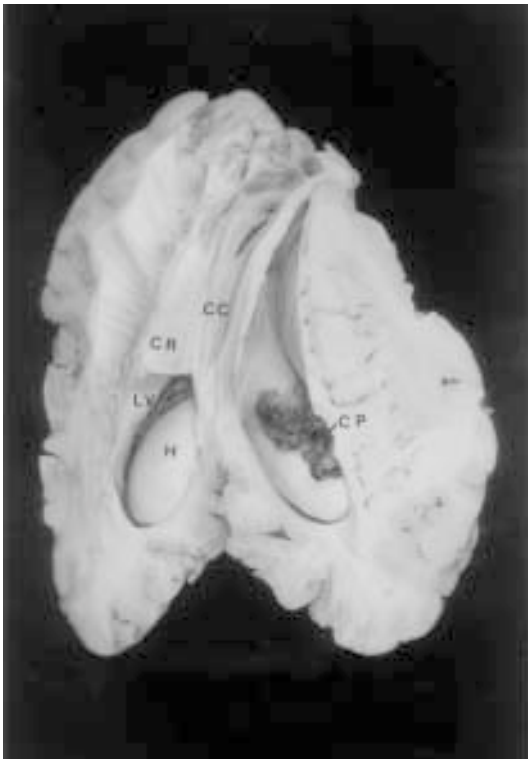นำสมองทุกชิ้นถ่ายรูป label ตำแหน่งที่สำคัญ ที่แสดงลักษณะ hippocampus และเส้นทางติดต่อ โดยศึกษาเปรียบเทียบกับผู้ที่ศึกษามาก่อนในหนู สุนัข primate ม้า วัว แพะ แกะ และคน (Butler และ Hodoss, 1996; Carpenter, 1991, DeArmond *et al.*, 1976; Evans, 1993; Getty, 1975; Nickel *et al.*, 1992; Yoshikawa, 1967

## ผลและวิจารณ์

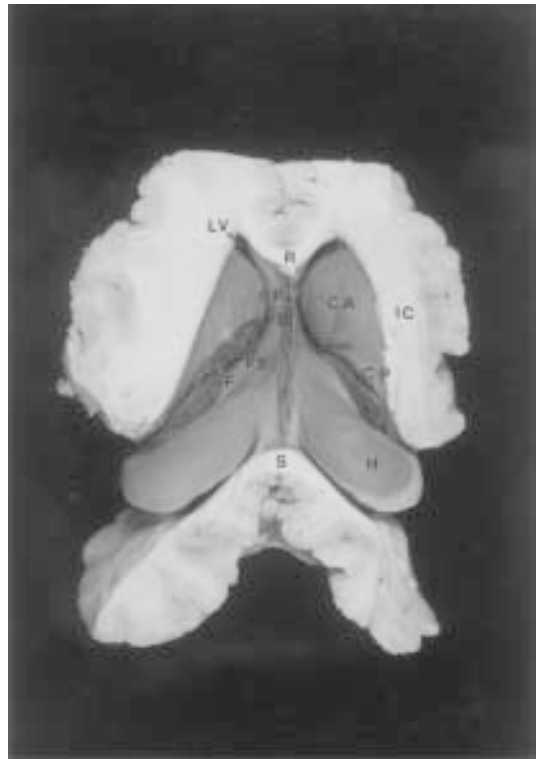Hippocampus เป็นสมองส่วนเก่าในวิวัฒนาการ (archipallium) ที่มีวนเข้าไปใน lateral ventricle ซึ่งเป็นผลจากการที่สมองส่วน neopallium เจริญใหญ่ขึ้น hippocampus ที่ศึกษาในกระบือ มีลักษณะเหมือนของม้า โคและสุนัข โดยอยู่ส่วนด้านหลังและด้านในของ lateral ventricle มีลักษณะโค้งงอคลุมส่วน dorsal ของ thalamus

โดยพบอยู่ในพื้นที่ส่วน inferior horn, posterior horn จนถึงบริเวณตอนท้ายของ body ของ lateral ventricle และอยู่ในตำแหน่ง ตอนล่างด้านในของ caudate nucleus (Fig.1,2) ในบริเวณระหว่าง caudate nucleus กับ hippocampus พบ choroid plexus ของ lateral ventricle แทรกขึ้นมา จากการศึกษาที่ hippocam-

pus มีลักษณะโค้งตามตำแหน่งของ lateral ventricle จึงพบว่าใน coronal section ของสมองจะพบ hippocampus อยู่ตอนบนของแผ่นสมองในตำแหน่ง body ของ lateral ventricle โดยอยู่สัมพันธ์กับ corpus callosum และอยู่ตอนล่างของแผ่นสมองในตำแหน่ง inferior horn ของ lateral ventricle (Fig.7)



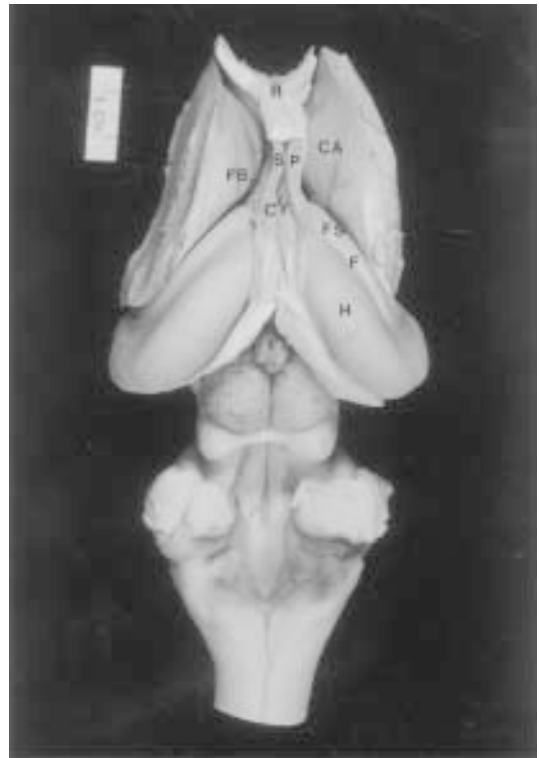
**Figure 1** Dorsal view of the brain, part of both hemisphere have been removed, opening the lateral ventricle. CC, corpus callosum. CR, callosal radiation. LV, lateral ventricle. CP, choroid plexus. H, hippocampus.



**Figure 2** Dorsal view of the brain, part of both hemisphere and some part of temporal lobe have been removed, opening the inferior horn of lateral ventricle. R, rostrum of corpus callosum. SP, septum pellucidum. S, splenium of corpus callosum. IC, internal capsule. H, hippocampus. CP, choroid plexus. F, fimbria. FS, crus of fornix. FB, body of fornix. CA, caudate nucleus.

ซึ่งจะแตกต่างจากของคน ที่ส่วนใหญ่ของ hippocampus จะอยู่เฉพาะใน inferior horn ของ lateral ventricle และมีขนาดเล็ก (Carpenter,1991) ขนาดของ hippocampus จะสัมพันธ์กับลักษณะและพฤติกรรมการเรียนรู้และความจำในสัตว์แต่ละชนิด สัตว์ที่มีความสามารถไปการจำเขตในการหาอาหาร หากูหรือกลับคืนถิ่นเดิม เช่น นกพิราบสื่อสาร จะมี hippocampus ขนาดใหญ่กว่านกพิราบทั่วไป (Sherry *et al.*,1992) เนื่องจาก hippocampus เป็นสมองส่วนที่มันวนเข้าไปใน lateral ventricle ดังนั้น hippocampus จึงประกอบเป็นส่วนหนึ่งของ lateral ventricle โดยบริเวณผิว จะมี white matter คลุมอยู่เรียกว่า alveus ซึ่งเห็นได้ในแผ่นสมองที่ย้อมด้วยสี luxol fast blue ซึ่ง alveus จะติดสีฟ้าเข้มฉาบที่ผิวของ hippocampus (Fig.7) alveus จะต่อเนื่องรวมไปเป็นแผ่น fimbria อยู่ตลอดขอบทางด้านข้างและด้านหน้าของ hippocampus จาก fimbria จะต่อเนื่องไปเป็นชุดของ fiber เรียกว่า fornix แบ่งส่วน fornix เป็น 3 ส่วน ส่วนที่ 1 คือ crus of fornix ซึ่งต่อเนื่องจาก fimbria ที่อยู่ด้านข้างของ hippocampus ตำแหน่ง crus of fornix ทั้ง 2 ข้างช่วงที่ต่อเนื่องมาจาก fimbria ส่วนของ crus of fornix จะแยกห่างกันตามตำแหน่งของ hippocampus ที่อยู่ใน lateral ventricle ของแต่ละ cerebral hemisphere เมื่อ crus ของ fornix โค้งขึ้นทางตอนบน fornix ทั้ง 2 ข้าง จะเริ่มเข้ามาชิดกันที่ตำแหน่งนี้จะมี fiber ทอดข้ามเชื่อม fornix ทั้ง 2 ข้าง คือ fornical commissure (commissure of fornix, hippocampal commissure) ซึ่งเป็น commissural fiber (Fig.2,3) จากนั้น fornix จะเข้ามาชิดกันได้เป็น body of fornix ซึ่งเป็นส่วนที่ 2 ของ fornix โดยอยู่ใต้ corpus callosum (Fig.6) ส่วนที่ 3 คือ column of fornix จะโค้งไปข้างหน้าโดย fornix จะ

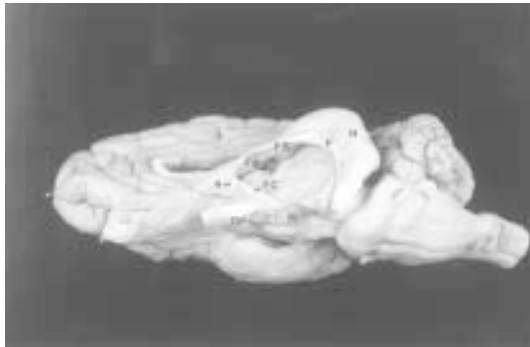แยกกัน และทอดลงล่าง สัมพันธ์กับ septum pellucidum จนถึงระดับ interventricular foramen, column of fornix จะอยู่หน้าต่อ interventricular foramen และอยู่หลังต่อ anterior commissure จากนั้นจะต่อเนื่องเข้าไปในผนังของ lateral ventricle และเข้าไปสู่ mammillary body (Fig.4,5) จากการศึกษาที่ผ่านมาเส้นทางติดต่อหลัก ระหว่าง hippocampus กับสมองส่วนอื่น ๆ ประกอบด้วยเส้นทาง afferent



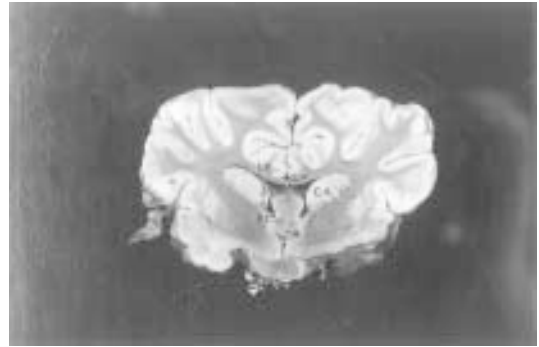
**Figure 3** Dorsal view of the brain, both hemisphere have been removed, opening the lateral ventricle. R, rostrum of corpus callosum. H, hippocampus. F, fimbria. FS, crus of fornix. FB, body of fornix. CF, commissure of fornix. CA, caudate nucleus. SP, septum pellucidum.

fiber และ efferent fiber เส้นทาง afferent fiber ที่เข้าสู่ hippocampus มาจาก entorhinal cortex และ septal area เส้นทางที่มาจาก entorhinal cortex จะผ่านทาง perforant pathway และ alvear pathway

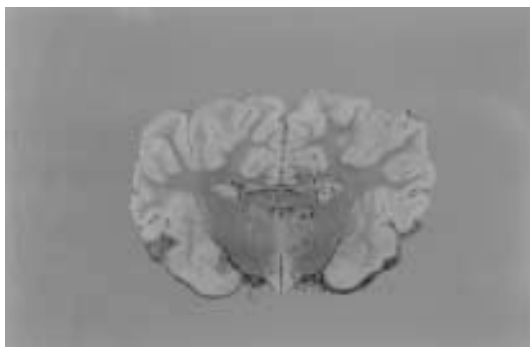ส่วนเส้นทาง efferent fiber ที่ออกจาก hippocampus ส่วนใหญ่เป็น axon ของ cell ใน subicular cortex และ pyramidal cell ของ hippocampus ซึ่งแผ่ออกไปเป็น alveus คลุมที่ผิวของ hippocampus และ



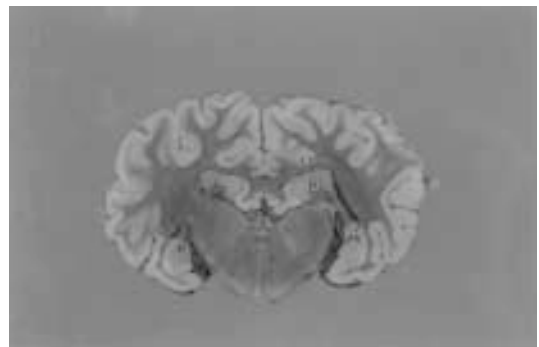
**Figure 4** Ventrolateral view of the brain, left hemisphere has been removed, opening the left lateral ventricle. H, hippocampus. F, fimbria. FS, crus of fornix. FB, body of fornix. FC, column of fornix. A, anterior commissure. OP, optic chiasma. M, mammillary body.



**Figure 5** Coronal section of the brain. (luxol fast blue stain) SP, septum pellucidum. FC, column of fornix. A, anterior commissure. LV, lateral ventricle. CA, caudate nucleus.



**Figure 6** Coronal section of the brain. (luxol fast blue stain) AT, anterior thalamic nucleus. MT, mammillothalamic tract. FB, body of fornix. LV, lateral ventricle. CA, caudate nucleus.

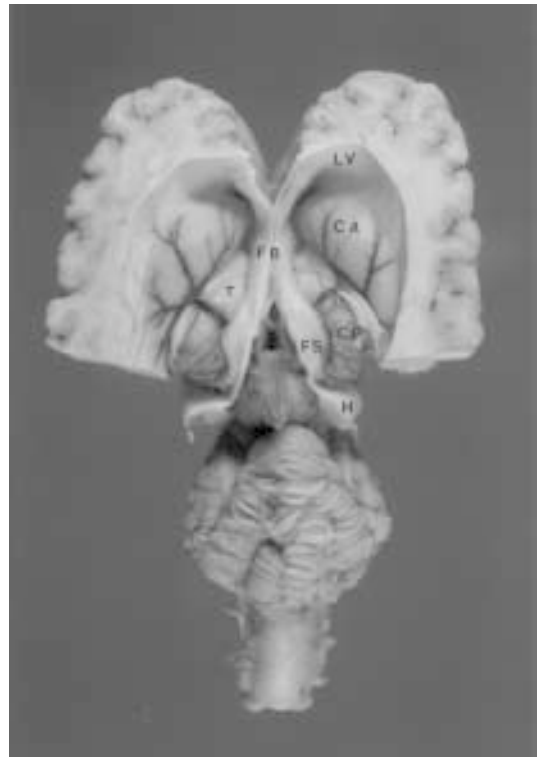

**Figure 7** Coronal section of the brain. (luxol fast blue stain) H, hippocampus. AV, alveus. LT, lateral ventricle.

ต่อเนื่องไปเป็น fimbria และ fornix บริเวณ column ของ fornix ที่ใกล้ anterior commissure fiber ใน fornix จะแยกเป็น 2 กลุ่ม fiber กลุ่มที่ 1 ซึ่งมีจำนวนน้อย จะอยู่หน้าต่อ anterior commissure เรียกว่า precommissural fornix fiber จะกระจายไปยัง septal area, preoptic area และ hypothalamus precommissural fornix fiber นี้จะไม่เห็นด้วยตาเปล่า fiber กลุ่มที่ 2 เป็น fiber ส่วนใหญ่ของ fornix เรียก postcommissural fornix fiber, fiber กลุ่มนี้จะผ่าน hypothalamus ไปสู่ mamillary body ซึ่งเส้นทางนี้จะเห็นได้ในสมองที่ฆ่าและเส้นประสาท (Fig.4) นอกจากนี้ postcommissural fornix fiber ยังให้เส้นทางไปยัง thalamic nuclei โดยเฉพาะ fiber กลุ่มที่ไป anterior thalamic nuclei เรียกว่า mammillothalamic tract ซึ่งแสดงเส้นทางในแผ่นสมองที่ย้อมสี luxol fast blue ได้สีเข้มของ fiber ดังกล่าวในตำแหน่งเหนือ column of fornix (Fig.6) นอกจากนี้ยังมี efferent fiber ชูตอื่นที่ติดต่อกับ cerebral cortex และ midbrain จาก anatomical connection ดังกล่าวแสดงให้เห็นว่า hippocampus มีเส้นทางติดต่อกับสมองส่วนต่างๆอย่างกว้างขวางแม้ว่าบางเส้นทางจะไม่สามารถเห็นได้ด้วยตาเปล่า (Carpenter, 1991) และพบว่า subiculum เป็นศูนย์กลางของเส้นทาง hippocampal memory ในหนู (Naber *et al.*, 2000)

จากการศึกษาสมองกระป๋องที่มี ventricle เป็นโพรงใหญ่กว่าปกติ นอกจากจะมี septum pellucidum ยาวและ corpus callosum บาง (มาลีวรรณ และคณะ 1999) พบว่า ส่วนของ hippocampus จะมีขนาดเล็กอยู่เฉพาะบริเวณ inferior horn ของ lateral ventricle ไม่โค้งงูขึ้นมาถึงส่วนท้ายของ body ของ lateral ventricle ส่วนที่คลุมบน thalamus จึง

เป็น fimbria และ fornix (Fig.8) ลักษณะดังกล่าว อาจเกิดจากการผิดปกติเนื่องจากปริมาณน้ำในสมองและไขสันหลังใน lateral ventricle ซึ่งจะต้องศึกษาต่อไปว่ามีความเป็นไปได้มากน้อยเพียงใดที่พบสมองกระป๋องลักษณะนี้และมีสาเหตุจากอะไร



**Figure 8** Dorsal view of the brain, part of both hemisphere have been removed. H, hippocampus. F, fimbria. FC, crus of fornix. FB, body of fornix. CP, choroid plexus in lateral ventricle. T, thalamus. CA, caudate nucleus. LV, lateral ventricle.

## เอกสารอ้างอิง

1. มาลีวรรณ เหลี่ยมศิริเจริญ อภินันท์ สุประเสริฐ ณรงค์ จึงสมานญาติ กมล เสรีกุล อภันตริ์ ด้วงเงิน และพิบูลย์ เรื่องสุภาภิชาติ.2542 การศึกษากายวิภาคศาสตร์ของสมองกระบือ ปลัก รวมทั้งเส้นทางการติดต่อของ white matter. ว. เกษตรศาสตร์ (วิทย) 33 : 570-579
2. Butler, A.B. and W. Hodos. 1996. Comparative vertebrate neuroanatomy evolution and adaptation. Wiley-liss publication, NewYork, Chichester brisbane, Toronto, Singapore. 514 p
3. Carpenter, M.B., 1991. Core Text of Neuroanatomy. 4<sup>th</sup> ed. Williams and Wilkins, Baltimore, London. 481 p.
4. DeArmond, S.J., M.M.Fusco, and M.M.Dewey. 1976. A Photographic Atlas Structure of the Human Brain 2<sup>nd</sup> ed. Oxford University press, New York. 186 p.
5. Dziabis, M.D. 1958 Luxol Fast Blue MBS A stain for gross brain section. Stain technology 33 : 96-97.
6. Evans, H.E. 1993. Miller's Anatomy of the dog. 3th ed. W.D. Saunders company, Philadelphia London Toronto Montreal Sydney Tokyo. 1113 p.
7. Getty. R., 1975. Sisson and Grosman's The Anatomy of the Domestic Animal. Volume 2. 5<sup>th</sup> ed. W.D. Saunders Company, Philadelphia. 1211 p.
8. Harper, J.W. and . J.D., Maser. 1975. A macroscopic study of the brain of Bison bison bison, the american plains buffalo. Anat Rec 184:187-202
9. Jarrard, L.E. 1993. On the role of the hippocampus in learning and memory in the rat. Behav Neurol Biol 60:9-26
10. King A.S., 1987 Physiology and Clinical Anatomy of the Domestic Mammals, Volume 1, Central nervous system, Oxford University press, Oxford. 325 p.
11. Komaromy, L. 1966. Dissection of the brain. A Topogaphical and technical guide adademial Kiado publishing house of the hungarian academy of sciences budapest. 127p.
12. Miki, T., S.J., Harris, P.Wilce, Y., Takeuchi and K.S., Bedi. 2000. Neuron in the hilus region of the rat hippocampus are depleted in number by exposure to alcohol during early postnatal life. Hippocampus 10(3) : 284-295
13. Montemuro and Bruni. 1981. The human brain in dissection. W.B. saunders company. 123 p.
14. Naber, P.A., M.P., Witter and F.H., Da Silva. 2000. Networks of the hippocamal memory system of the rat the privotal role of the subiculum. Ann NY Acad Sci. Jun 911:392-403
15. Nickel, R., A Schummrer, and E. Sciferle. 1992. Lehrbuch der anatomie der haustiere, Band IV, 3 Auflage, Nervensystem, Verlag Paul Parey, Berlin and Hamburg. 442 p.
16. Ommer, P.A., L. Paily, L.K.Radhakrishnan, and V. Padmanabhan, 1971. Convolutions of the cerebral cortex of the Indian buffalo (Bubalus bubalis) a preliminary study. Kerala J of Vet Sci

- 2 (1) : 25-28.
17. Sherry, D.F., L.F., Jacobs and S.J., Gaulin. 1992. Spatial memory and adaptive specialization of the hippocampus. Trends Neurosci 15(8) : 298-303
18. Szteyn, S. 1988. Types of neurons in nucleus olivaris inferior of the european bison. J. Hirnforsch 29(3):353-6
19. Tewari, A.N. and G.S., Rao. 1977. Anatomical studies on the corpus geniculatum laterale in the indian buffalo (*Bubalus bubalis*) Anat Anz 141 (5) : 498-506
20. Yoshikawa, T. 1967. Atlas of the brains of Domestic Animals. University of Tokyo press, Tokyo. 190 p.